



נוקדים.com

קדחת הקרציות בעיזים וכבשים

ד"ר מאג'ד אבו טועמה וטרינר

**קצת על מחלת קדחת הקרציות בעיזים וכבשים
האקטואלית מאוד לעונת הקיץ.**

- בלוטות הלימפה מוגדלות עם שיטפי דם.

סימני המחלה

המחלה יכולה להיות חריפה, אקוטית, וכרונית. במקרה בעלי חיים רגישים, מוות תוך 4-5 שעות במצב אקוטי:

- חום (42), יכול להמשך כמה ימים
- חוסר תיאבון, שתיית יתר,
- קושי בהליכה ברגליים האחוריות, או שיתוק של הרגליים האחוריות
- רעידות שרירים
- ריריות אדומות לאחר מכן חסרות צבע מאוחר יותר גוון צהוב
- דופק 140-150
- התנשמות מהירה, 40-60 לדקה
- לא בהכרח, עצירות ולאחריה שלשול דמי

שינויים חשובים ירידה במספר. תאי דם אדומים, צבע הדם בהיר, קרישת דם חלשה, שתן דמי.

- בעלי חיים שעוברים את שלב המחלה האקוטי יכולם להיראות בריאים (נשאים) אך יכולים לסגת אחרי 3-4 חודשים.

מצב כרוני:

- תיאבון סילקטיבי חלש
- רזון מתמשך
- ריריות ללא צבע

אבחון המחלה:

על סמך התסמינים הכליניים והפתולוגיים, משטחי דם, גם מהכבד והטחול

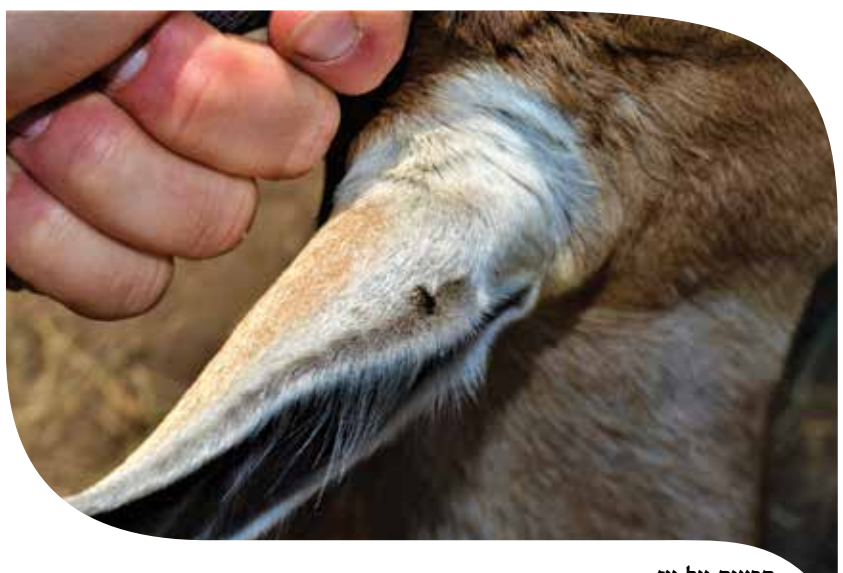
אבחנה מבדלת:

- מחלת הגחלת (Anthrax), טחול בצבע שחור, ועקביות בוצית * מחלות נשימתיות (pasteureloza), בדרך כלל מלוות בשיעול כואב, והפרשות מהאף. ▲

מחלה שנגרמת ע"י שני טפילי דם B.Motasi, ו-B.Ovis, גורמי המחלה מועברים ע"י קרציה מסוג ריפיצ'פאלוס, הקרציות מהוות מאגר טבעי של הטפילים

ממצאים אחרי מוות

- רזון
- קצף מהפה (יכול להיות עם דם)
- קרישי דם תת עוריים
- נוזל עכור או דמי בחלל החזה
- דימום מתחת לכרום הריאות
- לב מקובץ (מנוון) שביר
- דימום מתחת לכרום הלב
- כבד מוגדל, בחתך הכבד דימום (גודש פסיבי)
- אופייני, טחול מוגדל קשיח, דימום מתחת לכרום הטחול
- כליות מוגדלות וטחורות, (דימום)



קרציה על עז